

Die interdisziplinäre festsitzende Rekonstruktion eines zahnlosen Oberkiefers mit ausgeprägter Resorption des Alveolarfortsatzes

Ein Fallbericht

Teil 1: Die Sofortversorgung

Schlüsselwörter: implantatgetragene Brücke, NobelGuide™, festsitzende Rekonstruktion, CAD/CAM

ECKART TEUBNER¹
 DENNIS ROHNER²
 BEAT HAMMER²
 NIC PIETROBON³
 ANDREAS LORENZON^{1, 4}
 CARLO P. MARINELLO¹

¹ Klinik für Rekonstruktive Zahnmedizin und Myoarthropathien, Universitätskliniken für Zahnmedizin, Universität Basel

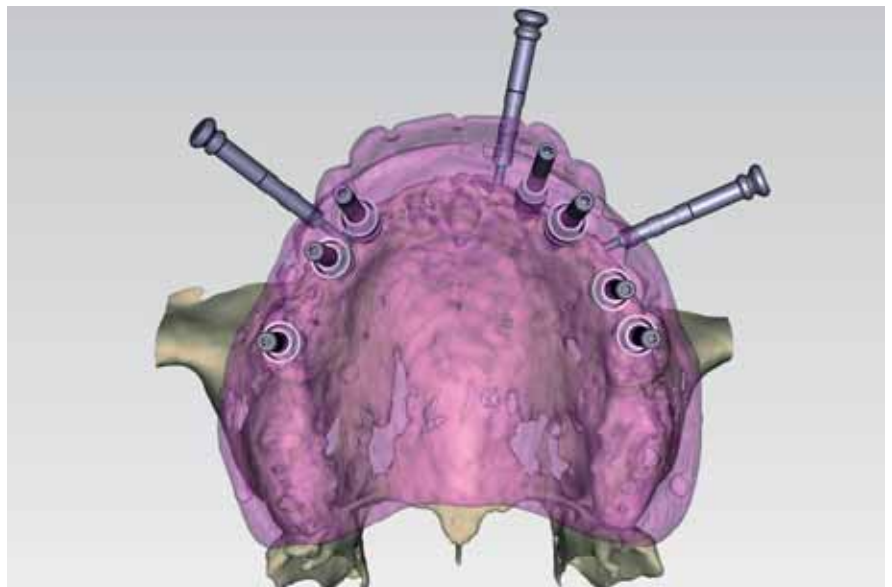
² Cranio Faciales Centrum (cfc) Hirslanden, Hirslanden Klinik Aarau

³ Pietrobon & Michel, Dental Technology, Zürich

⁴ Dentaltechnik Lorenzon bei Dental Technology, Zürich

Korrespondenzadresse

Eckart Teubner, Dr. med. dent.
 Oberassistent, Klinik für Rekonstruktive Zahnmedizin und Myoarthropathien, Universitätskliniken für Zahnmedizin, Universität Basel
 Hebelstrasse 3, CH-4056 Basel
 Tel. +41 61 267 26 36
 Fax +41 61 267 26 60
 E-Mail: eckart.teubner@unibas.ch



Zusammenfassung Zahnlose Patienten, die mit einer Totalprothese versorgt wurden, jedoch aus funktionellen, ästhetischen und/oder psychosozialen Gründen unzufrieden sind, können mittels implantatgetragener Brücken festsitzend prothetisch therapiert werden. Häufig ist durch die langjährige Zahnlosigkeit eine ausgeprägte Resorption des Alveolarfortsatzes eingetreten, was vorgängig zur Implantation Kammaugmentationen und Weichteilkorrekturen bedingt. Somit ist eine festsitzende implantatgetragene Rekonstruktion meist aufwendig, kostenintensiv und stellt für den Patienten einen grossen Behandlungsaufwand und eine entsprechende Belastung dar.

Anhand einer Falldokumentation wird die interdisziplinäre rekonstruktive Sofortversorgung eines im Oberkiefer zahnlosen Patienten durch eine festsitzende Oberkieferbrücke auf sieben Implantaten mit einer vorgängigen Kammaugmentation mittels Beckenkammknochen aufgezeigt. Dabei erfolgten die Implantationsplanung und die Herstellung einer Bohrschablone unter Verwendung eines CAD/CAM-Systems. Auf der Grundlage der diagnostischen Zahnaufstellung wurde die Bohrschablone gefräst und die prothetische Sofortversorgung vom Zahntechniker hergestellt.

Bild oben: Virtuell konstruierte Bohrschablone zur Implantation

Einleitung

Die Versorgung mittels abnehmbarer Totalprothesen wird seitens der Patienten aus funktionellen, ästhetischen und/oder psychosozialen Gründen in Einzelfällen abgelehnt (THOMASON ET AL. 2007). Implantatretinierte oder implantatgetragene prothetische Rekonstruktionen werden bevorzugt. Oft ist jedoch durch die teils langjährige Zahnlosigkeit eine Resorption der Weich- und Hartgewebe eingetreten, ausgedehnte Knochenaugmentationen und Weichteilkorrekturen werden damit zur Implantation für eine festsitzende prothetische Rekonstruktion erforderlich. Diese Vorbehandlungen sind sehr aufwendig, kostenintensiv und stellen für den Patienten eine hohe Behandlungsbelastung dar. Zudem kann ein optimales Therapieergebnis bei Behandlungsbeginn mittels einer festsitzenden Rekonstruktion nicht garantiert werden, bestimmte funktionelle (Phonetik, Wangen- und Lippenunterstützung u. a.), ästhetische sowie auch psychische Aspekte können meist erst im Behandlungsverlauf evaluiert werden (ZITZMANN & MARINELLO 1999).

In der vorliegenden Arbeit soll eine implantatgetragene Rekonstruktion im Oberkiefer eines zahnlosen Patienten mit ausgeprägter Resorption des Alveolarfortsatzes unter Verwendung der Procera®-Software und der NobelGuide™-Technik präsentiert werden. Insbesondere die präprothetische Kammaugmentation sowie die technischen Schritte der prothetischen Sofortversorgung werden diskutiert.

Hauptanliegen des Patienten

Der 55-jährige Patient stellte sich mit dem Wunsch nach einer festsitzenden Rekonstruktion im Oberkiefer in der Sprechstunde der Klinik für Rekonstruktive Zahnmedizin und Myoarthropathien der Universität Basel vor. Den Halt der Totalprothese empfand er als unzureichend. Oft löste sich die Prothese beim Sprechen. Weiterhin erhoffte sich der Patient von einer festsitzenden, gaumenfreien Rekonstruktion eine Verbesserung der Geschmackswahrnehmung. Über die Medien hatte er von der Möglichkeit der sofortigen festsitzenden Versorgung von Zahnlosen gehört.

Anamnese

Medizinische Anamnese

Der Patient befand sich in einem guten Allgemeinzustand in regelmässiger hausärztlicher Kontrolle, nahm keine Medikamente und war schon immer Nichtraucher.

Zahnmedizinische Anamnese

Bereits im Alter von etwa 30 Jahren hatte der Patient im Oberkiefer sämtliche Zähne aufgrund von Karies und Parodontitis verloren. Er wurde in der Folge mit einer Totalprothese versorgt. Im Unterkiefer fehlten die Molaren und Prämolaren. Vor zwei Jahren wurde der Patient im Oberkiefer mit einer neuen Totalprothese und im Unterkiefer mit einer Hybridprothese, die auf den beiden Eckzähnen verankert war, versehen. Mit der Prothese im Unterkiefer war der Patient zufrieden, sie sollte vorerst belassen werden.

Beide Prothesen trug der Patient tags und nachts. Seine Zähne putzte er zweimal täglich mit einer Handzahnbürste und fluoridhaltiger Zahnpaste. Die Prothesen reinigte er ebenfalls mit der Zahnbürste. Die professionelle Zahnreinigung war jeweils durch seinen Hauszahnarzt im Rahmen der jährlichen Kontrolle durchgeführt worden.

Klinische Befunde

Befund extraoral

Der Patient hatte eine harmonische Gesichtsform mit einer nach links ansteigenden Bipupillarlinie (Abb. 1). Die Lippen waren durch die Prothesen wenig unterstützt, dies wurde ästhetisch durch den Bart kompensiert. Bei entspannten Lippen waren die Schneidekanten der Oberkieferfrontzähne zu etwa 2 mm sichtbar. Zur camperschen Ebene verliefen die Seitenzahnsegmente beide nach kaudal. Beim Lachen zeigte der Patient die oberen Frontzähne komplett, vom rosafarbenen Kunststoff der Prothese waren jedoch nur die modellierten Interdentalpapillen sichtbar.

Befund intraoral (stomatologisch)

In der Mukosa im Oberkiefer waren Impressionen des dorsalen Prothesenrandes sichtbar. Im Unterkiefer bestanden bukkal im Prämolarenbereich leichte Exostosen, in regio 38 eine Amalgamtätowierung.

Dentale Befund

Der Oberkiefer war zahnlos, im Unterkiefer bestand eine anteriore Restdentition von Zahn 33 bis Zahn 43 (Abb. 2–4). Die beiden Eckzähne waren zur Verankerung der Hybridprothese mit zwei suffizienten Wurzelstiftkappen versehen. Zur Retention dienten zwei CEKA-Elemente. Die restlichen vitalen Frontzähne wiesen suffiziente, aber ästhetisch inadäquate Kompositfüllungen auf.

Die Sondierungstiefen betrug maximal bis zu 4 mm. Eine erhöhte Zahnbeweglichkeit (MÜHLEMANN 1951) bestand nicht. Es zeigte sich ein hoher Plaqueindex (O'LEARY ET AL. 1972) von 89% und ein entsprechender Blutungsindex (LANG ET AL. 1986) von 75%. Insgesamt wurde die Mund- und Prothesenhygiene als ungenügend beurteilt.

Röntgenologischer Befund

In der Panoramaschichtaufnahme präsentierte sich der zahnlose Oberkiefer mit einer ausgeprägten Knochenresorption im Seitenzahngebiet (Abb. 5). Auch im Unterkiefer waren Resorptionen des Alveolarfortsatzes, besonders im Prämolaren- und Molarenbereich vorhanden. In regio 37 bestand eine metall-dichte Verschattung von ca. 2 mm Durchmesser, welche als Amalgamrest diagnostiziert wurde.



Abb. 1 Durch den Bart werden die durch die Prothese zu wenig unterstützten Weichteile kaschiert. Eine dentale Mittellinierverschiebung (Totalprothese) zwischen Ober- und Unterkiefer ist sichtbar.

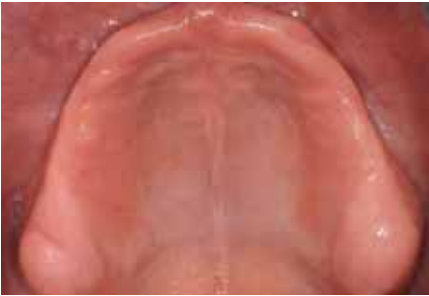

Abb. 2 Die beiden Tubera im zahnlosen Oberkiefer sind stark ausgeprägt, anterior besteht ein Schlotterkamm.

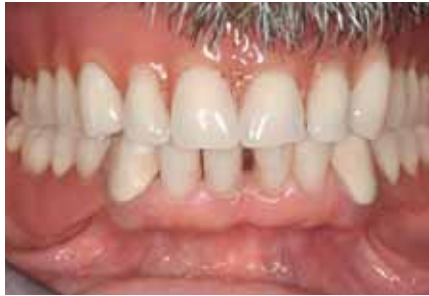

Abb. 3a Die Okklusionsebene ist bei den bestehenden Prothesen im Vergleich zur camperschen Ebene beidseits nach distal abfallend.

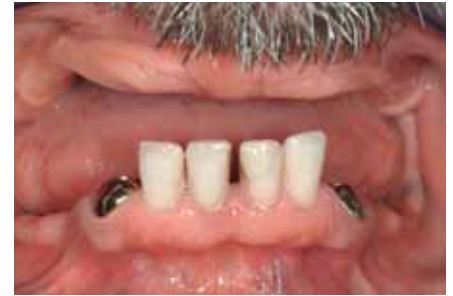

Abb. 3b Die unteren Frontzähne stehen protrudiert und deutlich vor dem Oberkieferkamm.

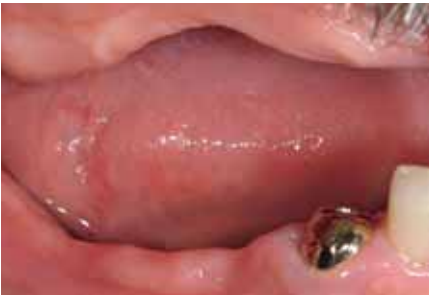

Abb. 4a/b Die vertikalen Hart- und Weichgeweberesorptionen im Oberkiefer- und Unterkiefer-Seitenzahnbereich sind deutlich sichtbar.

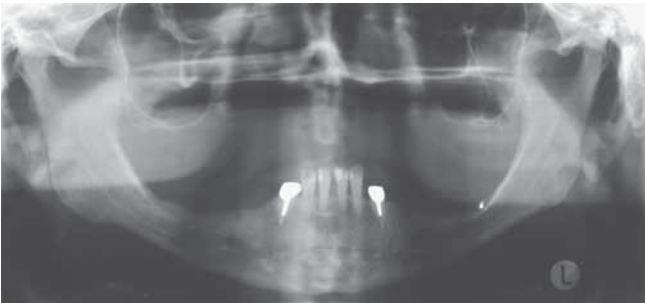
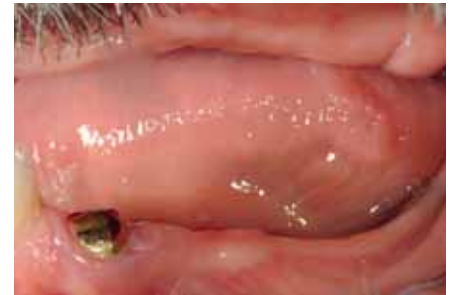

Abb. 5 Panoramaschichtaufnahme der Ausgangssituation

Für die Anfertigung eines Computertomogramms erfolgte auf Basis der bestehenden prothetischen Versorgung die Herstellung einer Röntgenschablone aus transparentem Kunststoff mit Titanpins als Röntgenmarker (Abb. 6/7). Im Computertomogramm wurde die ausgeprägte Resorption des Alveolarfortsatzes bestätigt. Gemäss der Klassifikation nach Cawood und Howell bestand im Oberkiefer anterior eine Klasse IV und posterior eine Klasse VI (CAWOOD & HOWELL 1988). Eine implantatgetragene prothetische Rekonstruktion ohne eine vorgängige Knochenaugmentation war nicht möglich.

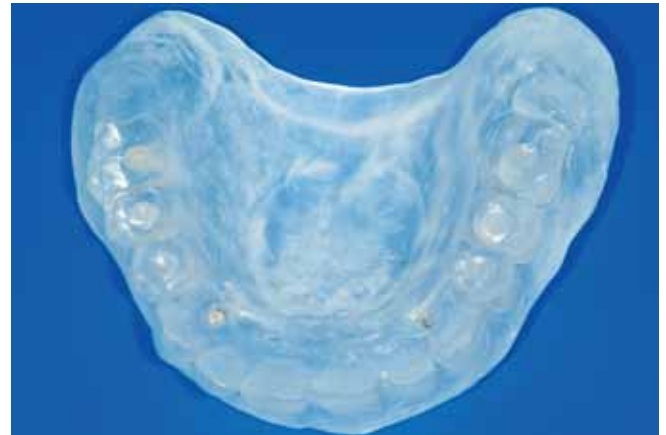

Abb. 6 Die bestehende Prothese wird als CT-Schablone doubliert und Titanpins werden als Röntgenmarker inseriert.

Beurteilung der prothetischen Versorgung

Die Zähne der nur zwei Jahre alten Oberkiefer-Totalprothese waren sehr hell, stark abradert und interdental verfärbt (Abb. 8a). Am Gaumen waren die Rugae transversae palatinae in Kunststoff eingearbeitet, auch diese waren stark verfärbt.

Die Unterkiefer-Hybridprothese ersetzte die Eck- und Seitenzähne (Abb. 8b). Am Lingualbügel, der aus einer Kobalt-Chrom-Molybdän-Legierung bestand, fiel eine Goldbeschichtung auf, die über grosse Flächen fehlte oder zerkratzt war.

Funktionsbefund

Die maximale aktive Kieferöffnung (SKD) betrug 52 mm. Dabei bestand eine Deflexion nach rechts. Laterotrusionsbewegun-

gen wurden ungehindert ausgeführt. Palpationsdolente Muskeln, Kiefergelenkschmerzen oder -geräusche waren nicht vorhanden. Die Ruhelage betrug 4 mm.

Diagnose

- Nichtraucher mit gesundem, belastbarem Allgemeinzustand
- zahnloser Oberkiefer mit anteriorem Schlotterkamm
- beidseitige Freundsituation im Unterkiefer (Kennedy-Klasse I)
- zwei Jahre alte prothetische Versorgung mit einer Totalprothese im Ober- und einer Hybridprothese im Unterkiefer (Wurzelstiftkappen an den beiden Eckzähnen)
- ausgeprägte Hart- und Weichgeweberesorption des Alveolarfortsatzes im Oberkiefer und Unterkieferseitenzahnbereich
- ungenügende Mund- und Prothesenhygiene

Prognose

Der Patient wünschte – wenn möglich – aus funktionellen und ästhetischen Gründen eine implantatgetragene festsitzende Ver-

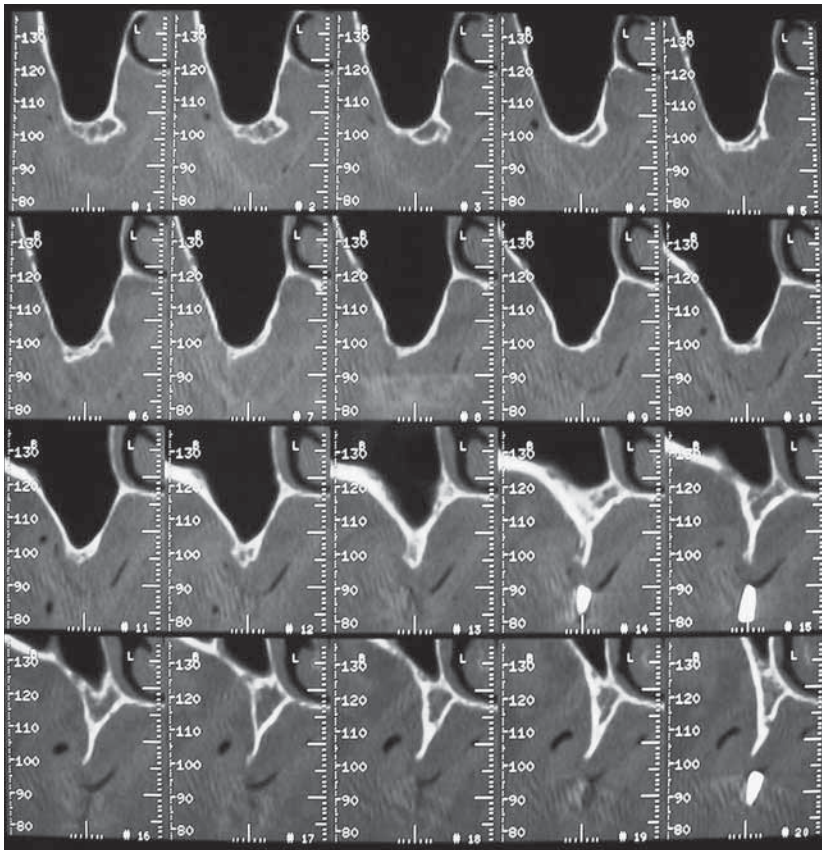


Abb. 7 Im Computertomogramm erscheint der Alveolarfortsatz im Oberkiefer sowohl horizontal als auch vertikal ausgeprägt resorbiert. Zur Insertion von Implantaten für einen festsitzenden Zahnersatz wird das Knochenangebot als unzureichend beurteilt.

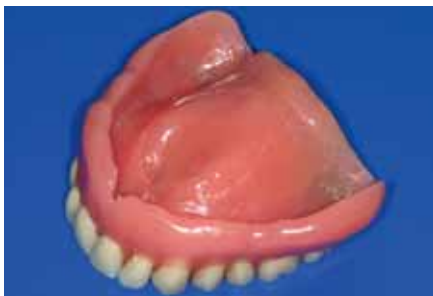

Abb. 8a Weiche Unterfütterung der Oberkiefer-Totalprothese.

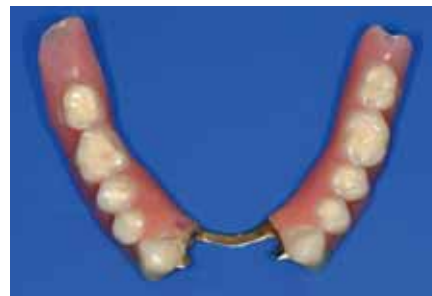

Abb. 8b Die Unterkiefer-Hybridprothese ist auf zwei Wurzelstiftkappen mit CEKA-Retentionselementen verankert.

sorgung im Oberkiefer. Ob er sich an eine festsitzende Brücke adaptieren würde, musste mit der diagnostischen Prothesenzahaufstellung bzw. einer provisorischen Versorgung evaluiert werden. Auch bestand bedingt durch eine notwendige präprothetische Knochenaugmentation ein zusätzliches Komplikationsrisiko.

Probleme

Die Hauptprobleme der prothetischen Rekonstruktion bestanden in:

- dem Wunsch des Patienten nach einer festsitzenden Rekonstruktion,
- dem extrem resorbierten Alveolarfortsatz im Oberkiefer und
- der bislang unzureichenden Mund- und Prothesenhygiene.

Behandlungsziel

Das Ziel der prothetischen Rekonstruktion war eine festsitzende Versorgung des Oberkiefers und vorerst das Belassen der bestehenden Unterkieferprothese. Mit einer Kammaugmentation sollte der Alveolarfortsatz für die Implantationen vorbereitet werden. Nach Einheilung des Augmentates war die Insertion von Implantaten mittels der Procera®-Software anhand

einer Bohrschablone geplant. Eine Sofortbelastung sollte mittels der NobelGuide™-Technik angestrebt werden. Ein funktionelles und ästhetisches Optimum der Suprakonstruktion war im Oberkiefer das Ziel, die Unterkieferrekonstruktion sollte daran adaptiert werden. In einer späteren Behandlungsphase war im Oberkiefer der Austausch der provisorischen Sofortversorgung gegen eine definitive implantatgetragene Brücke geplant.

Behandlungsablauf

Die üblichen Anfangsbefunde wurden erhoben. Zur weiteren Diagnostik wurden ein Fernröntgenseitenbild und ein Computertomogramm mit einer Röntgenschablone hergestellt. Nach Auswertung der Befunde, der Modellanalyse und der Planung sollten primär eine Knochenaugmentation und sekundär eine Implantation im Oberkiefer erfolgen.

Knochenaugmentation im Oberkiefer

Als Augmentationsmaterial wurde aufgrund der benötigten Menge und der Qualität Beckenkammknochen als Spenderegion ausgewählt.

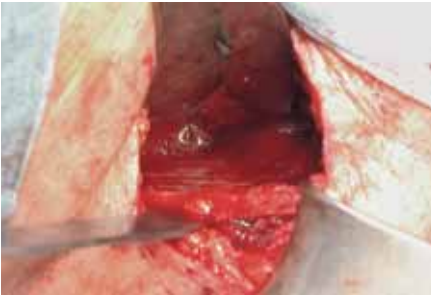


Abb. 9a Nach Darstellung des Beckenkamms auf der rechten Seite und der Abschiebung des Periostes erfolgt von der Innenseite der Beckenschaufel die Entnahme des Knochens zur Augmentation.

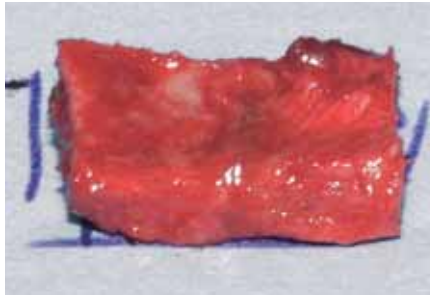

Abb. 9b Die vier kortikospongösen Transplantate sind etwa 3×2 cm gross und 0,8 mm dick.

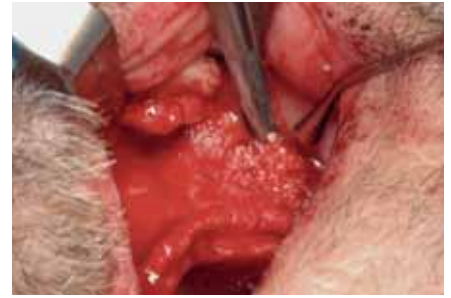

Abb. 9c Auf beiden Seiten wird ein laterales Fenster der Kieferhöhle angelegt und eine externe Sinusaugmentation mittels eines Gemisches aus Spongiosa und Geistlich-Bio-Oss®-Spongiosa-Granulat durchgeführt.

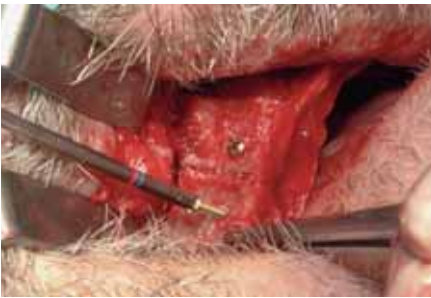


Abb. 9d Die vier Knochentransplantate werden von vestibulär aufgebracht und mittels Kortikalisschrauben befestigt.

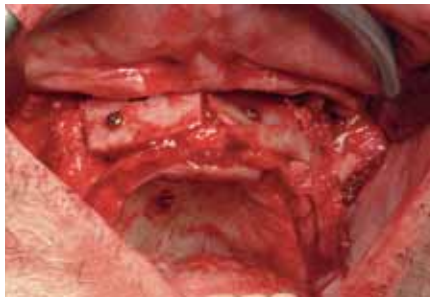


Abb. 9e Die Hohlräume zwischen den kortikospongösen Transplantaten werden mit Geistlich-Bio-Oss®-Spongiosa-Granulat aufgefüllt und anschliessend mit einer Geistlich-Bio-Gide®-Membran abgedeckt.

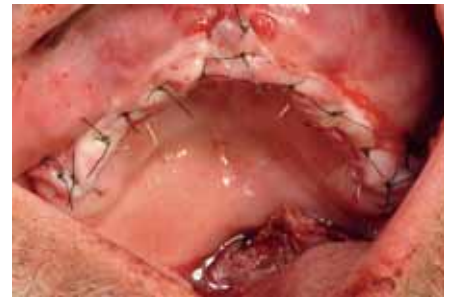

Abb. 9f Nach Abschluss der Augmentation erfolgt der Wundverschluss in zwei Schichten.

Unter nasaler Intubationsnarkose erfolgte ein Hautschnitt über dem Beckenkamm rechts. Die Crista iliaca anterior superior wurde dargestellt und nach Durchtrennung der Bauchmuskulatur und Abschieben des Periostes die innere Fläche der Beckenschaufel freipräpariert (Abb. 9a). Vier kortikospongöse Knochentransplantate wurden mit Flachmeissel (Abb. 9b) und zusätzliche Spongiosa mit Hohlmeisseln und scharfem Löffel entnommen. Die Wunde wurde gespült, Spongostan und eine Redon-Drainage eingelegt und schichtweise verschlossen.

Im Oberkiefer wurden zur Intubationsnarkose zusätzliche Lokalanästhesien gesetzt, um einerseits eine Vasokonstriktion zwecks Blutungsverminderung zu erreichen und andererseits eine bessere postoperative Schmerzkontrolle zu gewährleisten. Mit einer krestalen Inzision von regio 17–27 wurde der Kieferkamm dargestellt und die bukkale Kortikalis im Bereich der Sinus maxillares beidseits freigelegt. Der Kieferkamm war sehr schmal, vertikal aber in regio 13–23 für eine spätere Implantation in ausreichender Höhe vorhanden. Es erfolgte beidseits die Präparation eines lateralen Knochenfensters der Kieferhöhle und das Abschieben der schneiderschen Membran.

Die Spongiosa aus der Spenderegion des Beckenkammes wurde mit Geistlich-Bio-Oss®-Spongiosa-Granulat gemischt und nach Einklappen des lateralen Knochenfensters eine Sinusaugmentation durchgeführt (Abb. 9c). Die vier kortikospongösen Transplantate wurden für die Krümmung der Maxilla vorgebogen und von bukkal mit 1,5 mm Kortikalisschrauben fixiert (Abb. 9d). Die Zwischenräume wurden mit einem Gemisch aus Knochenspongiosa und Geistlich-Bio-Oss®-Spongiosa-Granulat aufgefüllt und der Knochenaufbau mit einer Geistlich-Bio-Gide®-Membran abgedeckt (Abb. 9e). Um eine Nahtdehiszenz zu verhindern, wurde ein Periost-Flap präpariert und die Wunde in zwei Schichten primär verschlossen

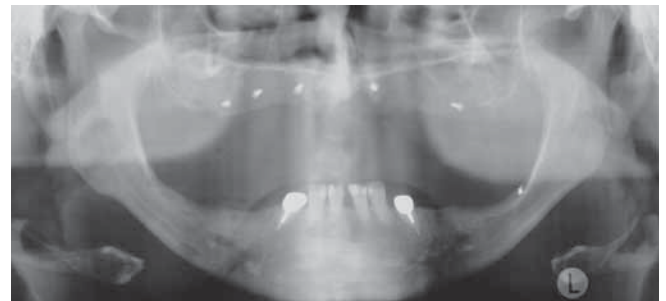

Abb. 10 Postoperative Panoramaschichtaufnahme nach der Knochenaugmentation mittels Beckenkammknochen.

(Abb. 9f/10) (TRIACA ET AL. 2001). Die Totalprothese wurde ausgeschliffen und direkt weich unterfüttert. Der Patient konnte am selben Tag nach Hause entlassen werden und wurde postoperativ peroral mit Augmentin über fünf Tage (2 mal 1 g) therapiert.

Nach sechs Monaten wurden unter Terminalanästhesie die Kortikalisschrauben entfernt (Abb.11a/b).

Planung der Implantation

Zur Implantationsplanung und für die Sofortversorgung wurde eine diagnostische Aufstellung der Prothese in Wachs vorgenommen (Abb. 12). Dabei wurde neben den üblichen funktionellen und ästhetischen Beurteilungskriterien evaluiert, ob auf die Gaumenabdeckung (Phonetik) und auf das vestibuläre Schild (Weichteilunterstützung) verzichtet werden kann. Die Okklusionsebene sollte korrigiert werden. Aus diesem Grund wurden zusätzlich Aufbisse aus Kunststoff für die Unterkiefer-

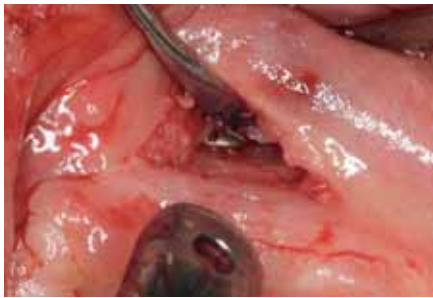


Abb. 11a Bei der Entfernung der Osteosyntheseschrauben liegen die Schraubenköpfe dem Knochen auf. Eine Resorption der Transplantate im Bereich der Schrauben kann somit ausgeschlossen werden.

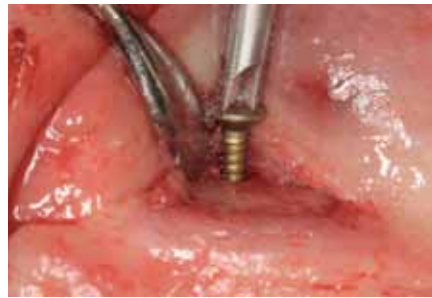

Abb. 11b Die sechs Osteosyntheseschrauben lassen sich mit dem Schraubendreher einfach entfernen.

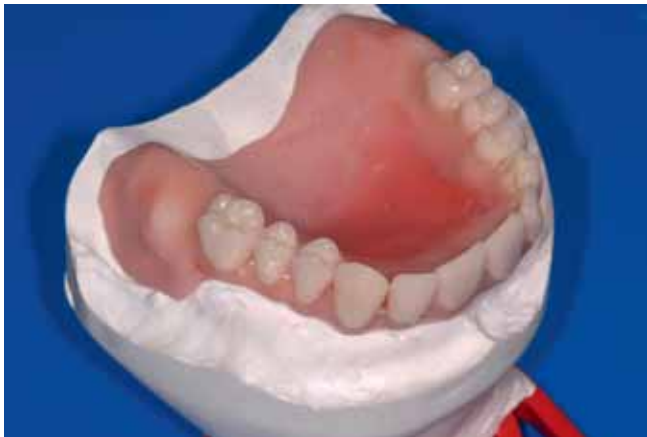

Abb. 12 Ästhetischschablone zur Bestimmung der Zahnaufstellung der Sofortversorgung. Zur Evaluation der Weichteilunterstützung wird das bukkale Schild und zur Überprüfung der Phonetik der Gaumen an der Ästhetischschablone entfernt.

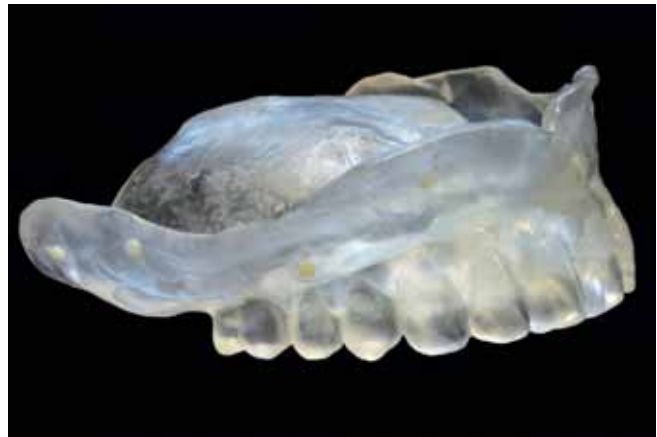

Abb. 13 Die diagnostische Zahnaufstellung wird als Röntgenschablone dupliert und Tetric® Flow als röntgenopaker Marker angebracht.

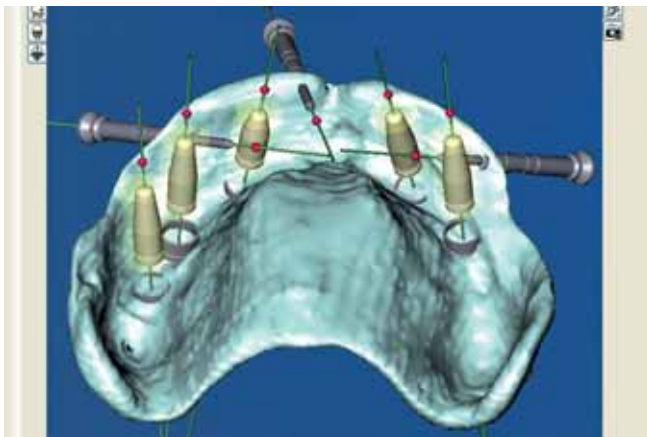


Abb. 14a Nach Übertragung der CT-Daten in die ProCera®-Software wird eine Implantatplanung durchgeführt. Die Schleimhaut ist so dick, dass die Bohrhülsen ausserhalb der Bohrschablone liegen.

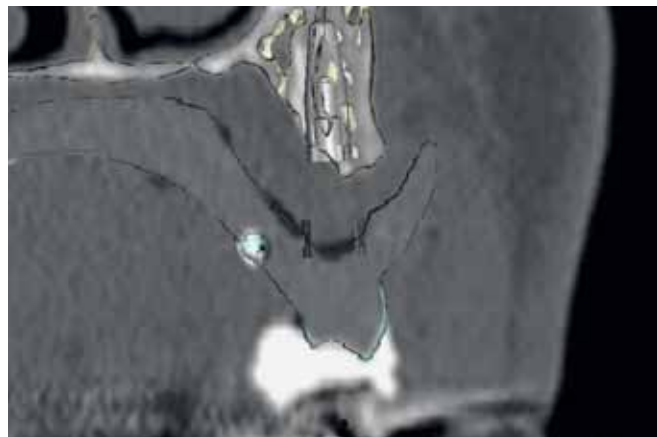


Abb. 14b Auch im Axialschnitt liegen die Implantate zwar vollständig im Knochen, die Bohrhülsen jedoch ausserhalb der Bohrschablone. Die Herstellung dieser Schablone ist technisch damit nicht möglich.

Hybridprothese hergestellt. Die Prothesenzahnaufstellung wurde für eine CT-Schablone in Kunststoff dupliert und Röntgenmarker aus Tetric® Flow zur späteren Positionierung mit der ProCera®-Software eingebracht (Abb. 13). Die Röntgenschablone wurde am Patienten einprobiert und zur eindeutigen Positionierung ein Bissregistrat aus Silikon hergestellt.

Mittels der Röntgenschablone wurde ein Computertomogramm (jeweils vom Patienten mit Röntgenschablone und von der Röntgenschablone allein) angefertigt und diese Daten in die ProCera®-Software importiert. Es konnte ein deutlich erhöhtes Knochenangebot durch die Augmentation festgestellt werden. Eine Implantationsplanung wurde durchgeführt. Das Knochenangebot für die Implantationen war ausreichend. Lediglich

in regio 12–21 war das Knochenvolumen insuffizient für das Setzen von Implantaten. Generell war bei der Planung der Implantate ersichtlich, dass die Schleimhaut im koronalen Anteil zirkulär zu dick war und deshalb vorgängig eine Schlotterkammexzision durchgeführt werden sollte (Abb. 14a/b).

Keilexzision des Schlotterkammes

Unter Terminalanästhesie erfolgte eine zirkuläre Keilexzision. Zusätzlich wurden der bukkale und palatinale Lappen unterminierend ausgedünnt, die Blutung mit dem Elektrokauter gestillt und die Wunde primär verschlossen (Abb. 15a/b). Im Anschluss erfolgte die direkte weiche Unterfütterung der Ober-

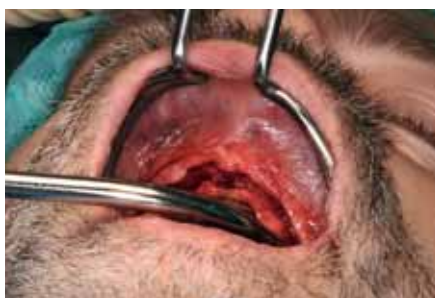

Abb. 15a Eine Keilexzision erfolgt krestal, weiterhin wird im bukkalen und palatinalen Lappen die Schleimhaut unterminierend verdünnt.



Abb. 15b Eine beachtliche Menge an Weichgewebe muss exzidiert werden.

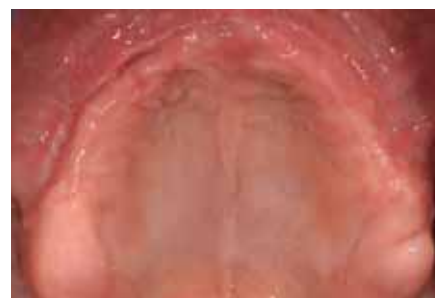

Abb. 15c Klinische Situation nach Augmentierung und Weichgewebeexzision. Die Schleimhaut ist reizlos, die Narben sind sichtbar.

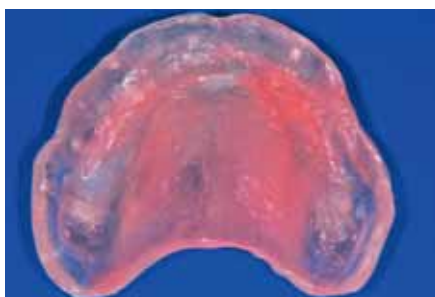

Abb. 16 Die bestehende Röntgenschablone wird für das neue Computertomogramm an das Prothesenlager mittels einer harten Unterfütterung (GC Reline Hard) adaptiert.

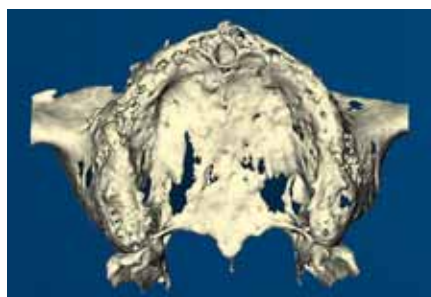


Abb. 17 Darstellung des knöchernen Alveolarfortsatzes des Oberkiefers. Ein grosses Foramen Inzisivum ist sichtbar. In regio 22 erscheint der Alveolarfortsatz schmal.

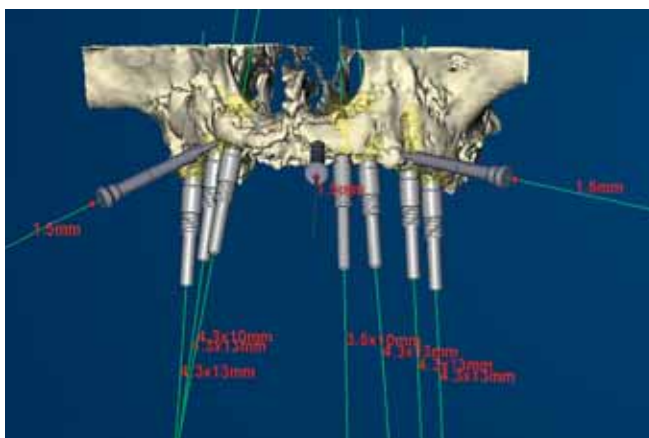


Abb. 18a Positionierung der Achsen der Implantate und Verankerungsstifte mit ausgeblendeter Prothesenaufstellung – sieben Implantate und drei Verankerungsstifte können positioniert werden.

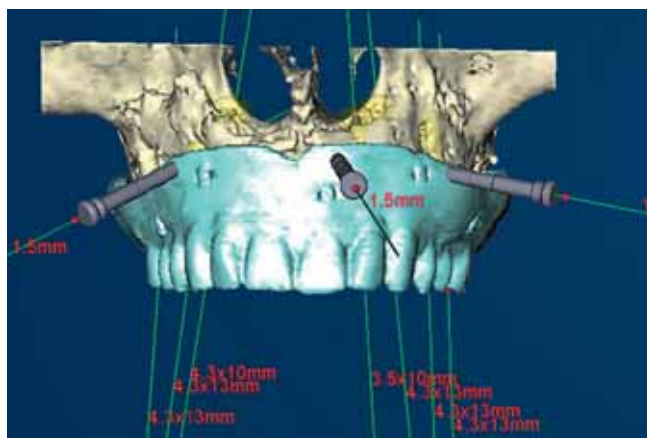


Abb. 18b Die Implantatachsen sind an der Röntgenschablone ausgerichtet. Die Verankerungsstifte müssen in der Röntgenschablone und die prospektiven Schraubenöffnungen okklusal in der Mitte der entsprechenden Prothesenzähne zu liegen kommen.

kiefer-Totalprothese. Nach vier Wochen wurde die bestehende Röntgenschablone mit GC Reline Hard unterfüttert und aufgrund der veränderten Verhältnisse ein weiteres Computertomogramm (Patient mit Röntgenschablone und die Röntgenschablone allein) angefertigt (Abb. 15c/16).

Planung der Implantation

Nach dem Import der CT-Daten in die Procera®-Software erfolgte die Implantationsplanung. Sieben Implantate (Nobel-Replace Tapered Groovy: 5×RP 4,3×13 mm, 1×RP 4,3×10 mm, 1×NP 3,5×10 mm) und drei Verankerungsstifte (Ø 1,5 mm) wurden virtuell gesetzt (Abb. 17–19). Auf ausreichenden Abstand, die adäquate Positionierung und die korrekte Achse der Implantate wurde geachtet. Dabei sollten die Implantatachsen annähernd parallel und die Schraubenöffnungen okklusal ohne ästhetische Beeinträchtigung der Rekonstruktion zu liegen kommen. Die Daten der anhand der Planung virtuell an-

gefertigten Bohrschablone wurden online an die Firma Nobel Biocare übertragen.

Zahntechnische Herstellung der prothetischen Sofortversorgung

Nach einer Woche lag die Bohrschablone vor (Abb. 20). Zur Herstellung des Meistermodells wurden zuerst die Zylinder für die schablonengesteuerte Chirurgie mit den Implantatreplikas basal an der OP-Schablone auf den Führungshülsen positioniert und mittels eines Stiftes fixiert. Weiterhin wurden die drei Verankerungsstifte mit den Verankerungstiftheulen eingesetzt (Abb. 21a/b). Anschliessend wurden die Gingivamaske aus Silikon und das Meistermodell hergestellt (Abb. 21c). Die Montage des Modells im Artikulator (Condylator) erfolgte mit der Röntgenschablone und einer Bissnahme. Die Sofortversorgung wurde auf sogenannten Guided Abutments hergestellt. Dazu wurden zuerst die Abutments mit Kunststoff verblockt (Abb. 22a/b).

Dann erfolgte die Übertragung der Prothesenzähne vom Waxup. Nach Modellation des Brückenkörpers in Wachs erfolgte die Überführung in Kunststoff mittels eines Silikonschlüssels (Abb. 22c–24). Zur Adaptation des Unterkiefers an die neue Okklusionsebene wurden Aufbisse für die Unterkiefer-Hybridprothese hergestellt.

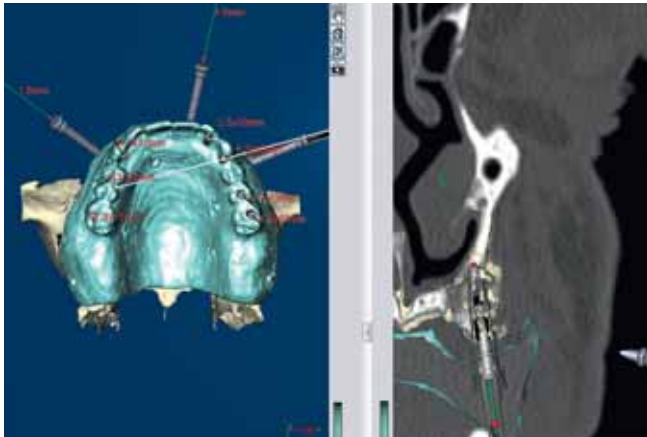


Abb. 18c In den Axialschnitten liegen die Implantate vollständig im Knochen und die Bohrhülsen in der Bohrschablone.

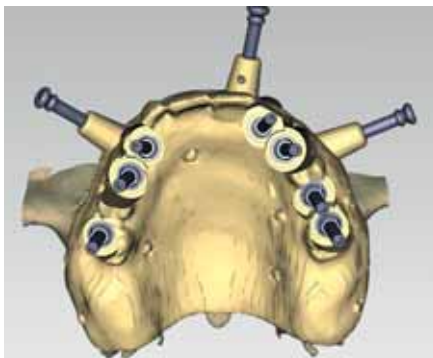


Abb. 18d Ansicht der konstruierten Bohrschablone

Implantation und prothetische Sofortversorgung

Die Implantation erfolgte unter Terminalanästhesie. Die in Chlorhexidin gelagerte Bohrschablone wurde mittels Silikonschlüssel intraoral positioniert und mit den drei Verankerungsstiften befestigt. Mit Schleimhautstanzen wurde über die Bohrschablonehülsen die Schleimhaut der entsprechenden Implantatpositionen umschnitten. Danach wurde die Bohrschablone wieder entnommen und die umschnittenen Schleimhautareale mit Pinzette und Skalpell entfernt. Anschliessend erfolgten eine Reposition der Bohrschablone und eine Refixierung der drei Verankerungsstifte. Zuerst wurden in regio 13 und 23 die Implantationsorte mit den entsprechenden Bohrern aufbereitet und die Implantate inseriert. Mithilfe dieser Implantate wurde die Bohrschablone zusätzlich stabilisiert. Anschliessend wurden die Bohrungen für die restlichen Implantate vorgenommen und die entsprechenden Implantate inseriert (Abb. 25a–d).

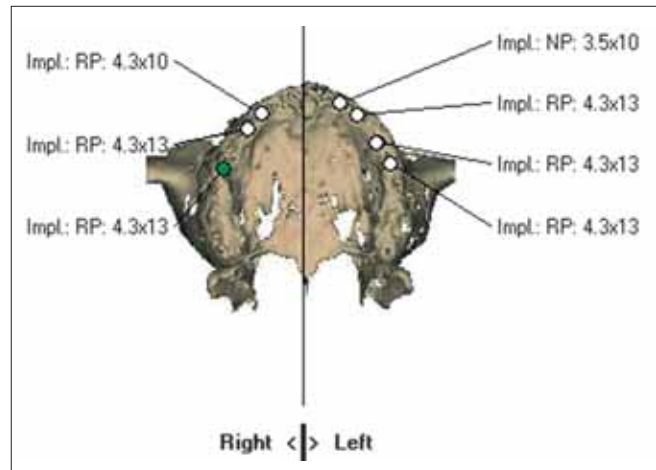


Abb. 19 Ausdruck der fertigen NobelGuide™-Planung – sieben Implantate wurden platziert (NobelReplace Tapered Groovy: 5 × RP 4,3 × 13 mm, 1 × RP 4,3 × 10 mm, 1 × NP 3,5 × 10 mm).



Abb. 20a Fertige Bohrschablone von okklusal – die sieben Bohrhülsen sind entsprechend der Implantatplanung eingearbeitet.

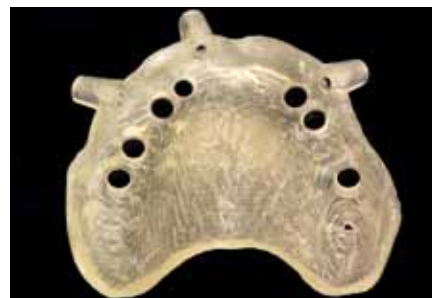

Abb. 20b Bohrschablone von basal

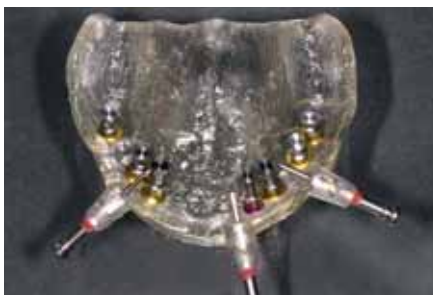


Abb. 21a Zur Herstellung des Meistermodells sind die Verankerungsstifte und die entsprechenden Implantatreplika in die Bohrschablone eingebracht.

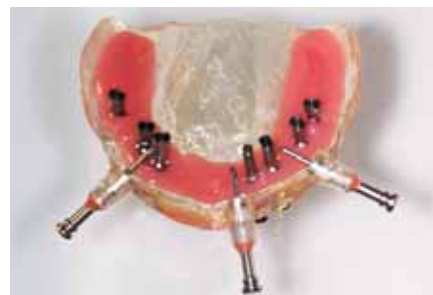


Abb. 21b Die Gingivamaske ist aus Silikon hergestellt.

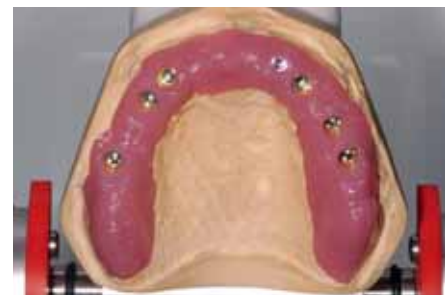

Abb. 21c Nach dem Ausgießen des Meistermodells mit Gips wird dieses mittels der Röntgenschablone im Artikulator montiert.

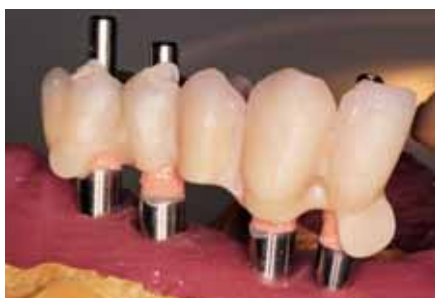

Abb. 22a Die Prothesenzähne werden mit Kunststoff aufmodelliert und das Metall der Abutments mit Opaker abgedeckt.

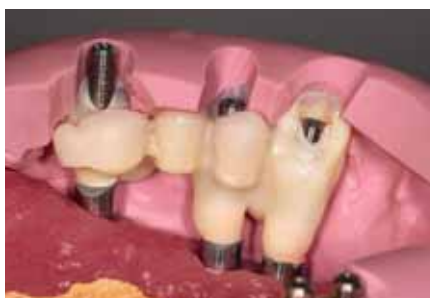

Abb. 22b Aufmodellierte Prothesenzähne mit dem Silikonschlüssel der diagnostischen Aufstellung zur Rückkontrolle.

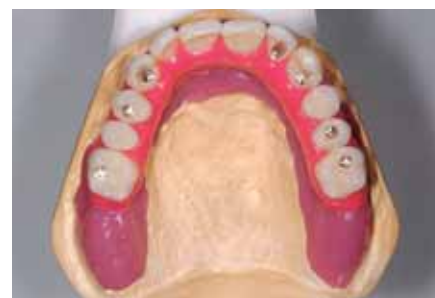

Abb. 22c Fertig ausmodellierte Brücke zum Überführen in Kunststoff.

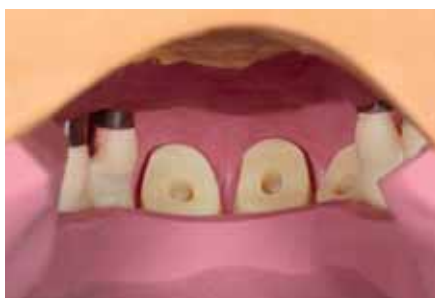

Abb. 22d Silikonschlüssel zur Überführung in Kunststoff – okklusal werden die Prothesenzähne der Ästhetischschablone verwendet.

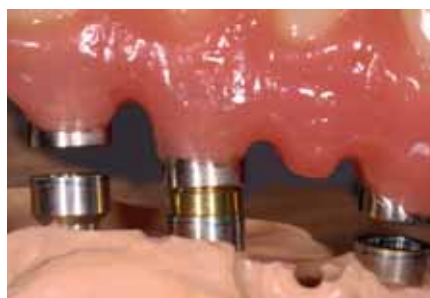

Abb. 22e Basale Ausarbeitung der Brücke – für eine bessere Reinigungsmöglichkeit werden im Bereich der Implantate Einführungsmöglichkeiten für Superfloss angebracht.

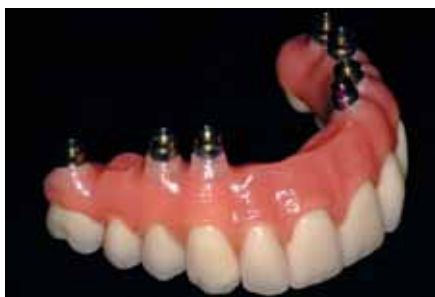

Abb. 23 Fertig ausgearbeitete Brücke mit inserierten Guided Abutments

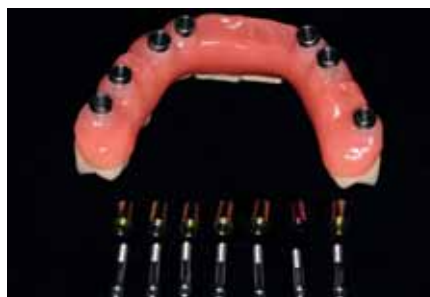

Abb. 24 Basale Gestaltung der Brücke mit den Guided Abutments und Abutmentschrauben

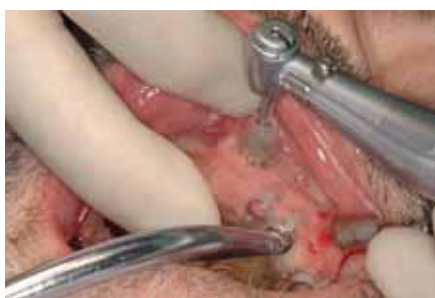

Abb. 25a Nach der Positionierung werden zur Fixierung der Bohrschablone zuerst die Verankerungsstifte gesetzt und die Schleimhaut im Bereich der Implantationsorte gestanzt und entfernt.

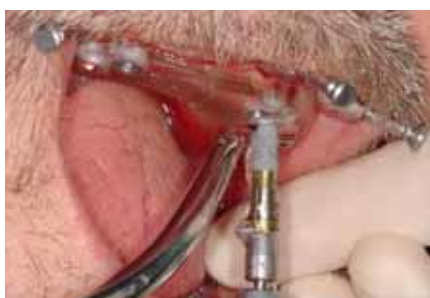

Abb. 25b Anschliessend erfolgt die Aufbereitung und Insertion der Implantate in regio 13 und 23.

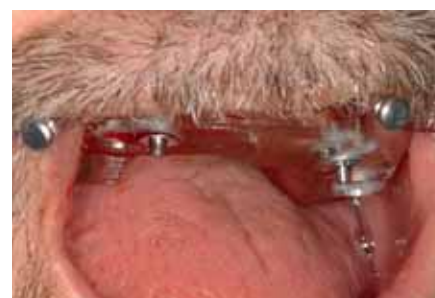

Abb. 25c An den inserierten Implantaten 13 und 23 wird die Bohrschablone zur eindeutigen Fixierung befestigt.

Die Einbringpfosten wurden von den Implantaten gelöst und zusammen mit den Verankerungsstiften entfernt. Danach konnte die Bohrschablone abgenommen werden (Abb. 25e/f). Die Implantatschultern wurden gespült und nochmals mit Schleimhautstanzen von Weichgewebe freigemacht. Anschliessend wurden die Guided Abutments und die Abutmentschrauben in die Implantatbrücke eingesetzt, diese auf den Implantaten intraoral positioniert und die Schrauben mit einem Drehmoment von 35 Ncm angezogen (Abb. 26). Aufgrund der bis zu 10 mm subgingivalen Lage der Implantatschultern konnte

die exakte Positionierung der Suprakonstruktion klinisch nicht überprüft werden.

Zur Korrektur der Okklusionsebene wurden mittels Komposit Aufbisse aus Kunststoff auf die Unterkiefer-Hybridprothese aufgebracht und die Okklusion intraoral leicht eingeschliffen. Die Schraubenöffnungen wurden mit steriler Watte und weisser Guttapercha provisorisch verschlossen.

Beim postoperativen Röntgenbild war ein Spalt zwischen den Implantaten und den Abutments der Suprakonstruktion sichtbar, welcher durch den Gewebedruck der dicken Schleim-

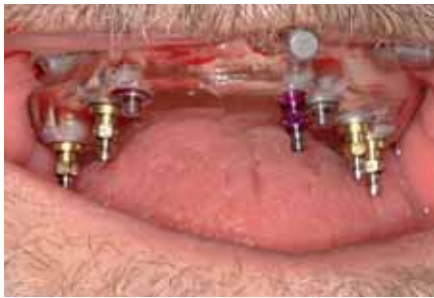

Abb. 25d Die restlichen Implantate werden nacheinander durch die Bohrschablone eingebracht.

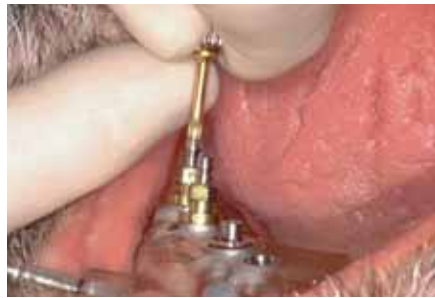

Abb. 25e Nach Lösen der Einbringpfosten und Verankerungsstifte wird die Bohrschablone entfernt.

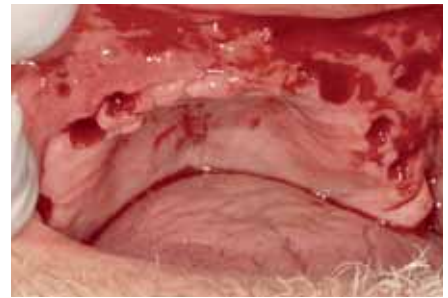


Abb. 25f Klinische Situation nach der Implantation – die Implantate konnten minimalinvasiv ohne Aufklappung der Schleimhaut eingebracht werden.

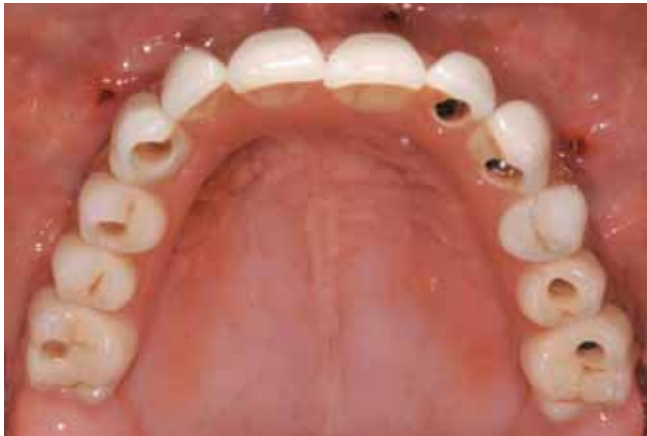

Abb. 26 Prothetische Sofortversorgung nach der Implantation – die Durchtrittsstellen der Verankerungsstifte sind zu erkennen. Die Abutmentschrauben werden mit 35 Ncm angezogen und die Schraubenöffnungen provisorisch mit weisser Guttapercha verschlossen.

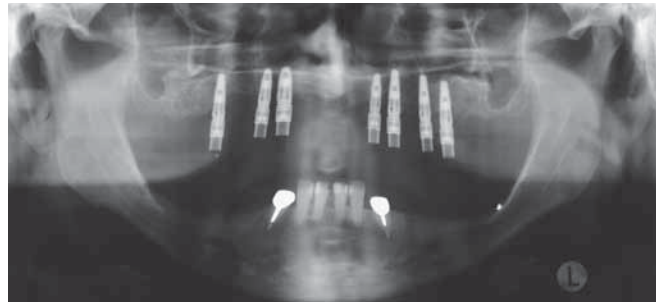


Abb. 28 Panoramaschichtaufnahme nach Reponieren der Suprakonstruktion nach der Einheilzeit der Implantate, eine gute röntgenologische Passung ist ohne ein sekundäres Trennen der Suprakonstruktion erreicht worden.

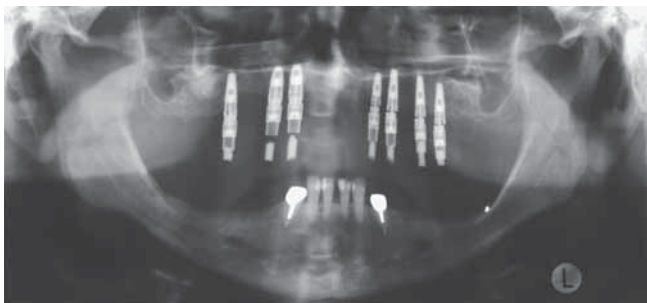


Abb. 27 Postoperative Panoramaschichtaufnahme nach Insertion der Sofortversorgung – besonders im 2. Quadrant ist zwischen den Implantaten und der Suprakonstruktion ein Spalt sichtbar, welcher durch die Guided Abutments ausgeglichen wurde.

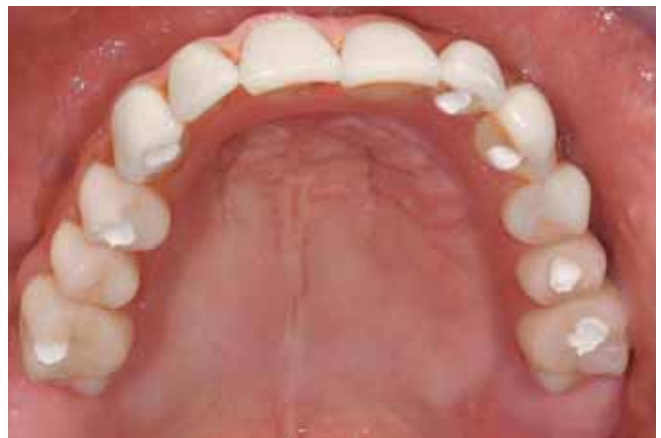

Abb. 29 Okklusalanzeige der Sofortversorgung nach sechs Monaten – die Schraubenöffnungen der Prothese sind provisorisch mit weisser Guttapercha verschlossen.

haut provoziert, jedoch mittels der Guided Abutments im Moment ausgeglichen wurde (Abb. 27). Auf ein Lösen und korrigiertes Reponieren der Suprakonstruktion wurde verzichtet, um die Einheilung der Implantate durch die mechanische Manipulation nicht zu gefährden.

Nachsorge

Nach der Insertion der Implantate wurde der Patient instruiert, das Wundgebiet zu kühlen, ein Schmerzmittel wurde verschrieben (Mefenacid®). Nach zwei Tagen spülte der Patient während fünf Tagen dreimal täglich mit Chlorhexidin (Drossadin®). Die Implantate sollten vor der definitiven Re-

konstruktion sechs Monate einheilen. Die Abutmentschrauben wurden während dieser Zeit im Abstand von zwei Monaten mit 35 Ncm nachgezogen. Nach der Heilungsphase wurde die Sofortversorgung abgenommen und die Implantatschultern mit Chlorhexidin gespült. Die Implantate waren klinisch stabil und zeigten röntgenologisch keine Entzündungszeichen. Die Sofortversorgung wurde im Pontic-Bereich mit Kunststoff direkt unterfüttert, um die Auflage auf der Schleimhaut zu verbessern. Bei der Reponierung der Suprakonstruktion konnte eine röntgenologisch spaltfreie Passung der Brücke erreicht werden (Abb. 28–29). Die notwendige Korrektur der Okklusion erfolgte im Unterkiefer an den Aufbissen mittels Einschleifen.

Diskussion

Die vorliegende Fallpräsentation zeigt, dass heute unabhängig von der klinischen Ausgangslage ein zahnloser Oberkiefer durch entsprechende Vorbehandlung festsitzend mit einer implantatgetragenen Rekonstruktion versorgt werden kann. Probleme können jedoch bei der gewählten Therapieart nicht ausgeschlossen werden, sowohl eine erhebliche finanzielle Investition als auch eine lange Behandlungszeit und -belastung müssen durch den Patienten getragen werden.

Die Augmentation des Alveolarfortsatzes musste aufgrund des grossen Bedarfs an Eigenknochen unter Vollnarkose durchgeführt werden. Eine intraorale Entnahme von Knochen war wegen der benötigten Knochenmenge nicht möglich, womit als Spenderegion der Knochen der Schädelkalotte oder des Beckenkammes zur Auswahl stand. Die Qualität des Knochens am Beckenkamm, die eine leichtere Adaptation bei der Augmentation zulässt, sowie der Wunsch des Patienten vereinfachten die Entscheidung zugunsten einer Knochenentnahme am Beckenkamm. Für die beidseitige externe Sinusaugmentation wurde die am Beckenkamm gewonnene Knochenspongiosa mit Geistlich-Bio-Oss®-Spongiosa-Granulat vermischt, um die Resorption der Spongiosa zu vermindern (ESPOSITO ET AL. 2006).

Verschiedene Alternativen der Anzahl bzw. der Art der Implantate standen zur Auswahl. Die Verwendung von Zygoma-Implantaten als distale Abstützung der prothetischen Rekonstruktion hätte eine Sinusaugmentation ersparen können (BEDROSSIAN ET AL. 2006). Aufgrund der damit verbundenen oralen Austrittsstelle der Implantate, der ausgeprägten Resorptionen und der bei einer implantatgetragenen Rekonstruktion nötigen Augmentation auch im anterioren Bereich des Alveolarfortsatzes wurde diese Alternative jedoch verworfen. Die Möglichkeit der Rekonstruktion mittels einer festsitzenden totalen Brücke auf nur vier Implantaten (z. B. All-on-4 Immediate-Function Concept) lag vor (MALO ET AL. 2005; APARICIO ET AL. 2006). Da das Konzept bisher nicht im augmentierten Knochen untersucht ist, wurde das Risiko als zu gross eingestuft. Um eine bestmögliche Abstützung zu erreichen, wurden sieben Implantate inseriert, welche im augmentierten Knochen maximal platziert werden konnten.

Phonetische Probleme können bei implantatgetragenen festsitzenden Rekonstruktionen nach totalprothetischen Versorgungen auftreten. Eine diagnostische Evaluation ist durch die fehlende Abstützung bzw. den reduzierten Halt der Ästhetikschablone nach Entfernen der Gaumenabdeckung und des vestibulären Schildes schwierig. So zeigten in einer Untersuchung 50% der Patienten drei Monate nach Eingliederung der Sofortversorgung Einschränkungen beim Sprechen (VAN STEENBERGHE ET AL. 2005). Auch der vorgestellte Patient hatte nach Insertion der Sofortversorgung besonders bei Zischlauten phonetische Probleme. Nach der Einheilzeit der Implantate konnte dies mittels einer Rekonturierung der Brücke im Pontic-Bereich behoben werden.

Vorteile des gewählten Vorgehens mit der Planung mittels ProCera®-Software und Operation mittels NobelGuide™-Technik sind die kurze Operationszeit bei der Implantation, die geringe Behandlungsbelastung (ohne Lappenbildung, schnellere Wundheilung, geringere Schmerzen und Schwellungen) und die sofortige prothetische Versorgung (MARCHACK 2005). Ein minimal-invasives Vorgehen bei der Implantation war möglich. Nachteilig sind bei der geschlossenen Implantation die fehlende visuelle Kontrolle bei der Implantatinsertion im Knochen und die erschwerte Überprüfung des Sitzes der prothetischen Rekonstruktion auf den Implantatschultern, speziell bei hoher Schleim-

hautdicke. So war im postoperativen Röntgenbild ein Randspalt zwischen den Abutments der Suprakonstruktion und den Implantaten zu sehen. Dieser wurde durch die Guided Abutments «kompensiert». Die korrekte Reponierung erfolgte erst nach sechs Monaten, um die Einheilung der Implantate nicht zu beeinträchtigen. Weiterhin muss auf eine ausreichende Kieferöffnung des Patienten für die chirurgische Manipulation geachtet werden (MARCHACK 2005).

Bei konventionellem Vorgehen hätte auf das Computertomogramm im Vergleich zum gewählten Vorgehen nach der Weichgewebeexzision verzichtet werden können. Jedoch wäre die Adaptation der Sofortversorgung aufwendiger gewesen und der operative Eingriff hätte länger gedauert. Die Anfertigung der Computertomogramme muss aufgrund der Strahlenbelastung des Patienten kritisch hinterfragt werden, war jedoch bei dem gewählten Therapievorgehen notwendig und sinnvoll.

Die kumulierte Überlebensrate von sofort belasteten Implantaten mittels einer totalen festsitzenden Brücke im Oberkiefer konnte über fünf Jahre von 99% und der prothetischen Suprakonstruktionen von 100% dokumentiert werden (BALSHI ET AL. 2005; SANNA ET AL. 2007). Rauchen könnte bei diesem Behandlungsvorgehen ein die Prognose beeinflussender Faktor sein (SANNA ET AL. 2007). Die Prognose von Implantaten im augmentierten Knochen ist generell schlechter als im nicht augmentierten Knochen, jedoch sind auch hier eine gute Voraussagbarkeit und Langzeitprognose zu erwarten (YERIT ET AL. 2004; CLAYMAN 2006). Weitere Langzeitstudien zur Sofortbelastung mittels totaler festsitzender Brücken mit Sofortbelastung, besonders im augmentierten Knochen im Oberkiefer, müssen noch erarbeitet werden (GAPSKI ET AL. 2003).

Der Wunsch des Patienten nach einer festsitzenden Versorgung konnte direkt nach der Implantation mittels einer Sofortversorgung erfüllt werden. Der Patient adaptierte sich funktionell und ästhetisch schnell an den neuen Zahnersatz. Aufgrund der guten Kooperation und Mundhygiene des Patienten kann die Gesamtprognose der prothetischen Sofortversorgung als gut eingestuft werden. Eine definitive Rekonstruktion sollte nach der Einheilzeit der Implantate inseriert werden.

Verwendete Materialien

- Augmentin (GlaxoSmithKline AG, Münchenbuchsee, Schweiz)
- Geistlich-Bio-Oss®-Spongiosa-Granulat, Geistlich-Bio-Gide®-Membran (Geistlich Pharma AG, Wolhusen, Schweiz)
- Biopsy Punch (Stiefel, Wächtersbach, Deutschland)
- Coltoflax®, PRESIDENT® Jet Bite (ColtèneWhaledent GmbH + Co. KG, Langenau, Deutschland)
- Drossadin 0,1% (Drossapharm AG, Arlesheim, Schweiz)
- Emoform® Duofloss (Dr. Wild & Co. AG, Basel, Schweiz)
- Enamel Plus Temp (Micerium, Avegno, Italy)
- GC Reline Soft, GC Reline Hard (GC Europe N.V., Leuven, Belgien)
- Hinriplast N, Hinrisil (Ernst Hinrichs GmbH, Goslar, Deutschland)
- Impregum™ Penta™ (3M ESPE AG, Seefeld, Deutschland)
- Individuo Lux (VOCO GmbH, Cuxhaven, Deutschland)
- MF-Kortikalisschraube Kreuzschlitz Ø 1,5 mm (Synthes GmbH, Oberdorf, Schweiz)
- Mollozil (Detax GmbH, Ettlingen, Deutschland)
- NobelGuide™-System, ProCera®-Software, NobelReplace-Tapered Groovy-Implantate (Nobel Biocare, Zürich-Flughafen, Schweiz)
- Mefenacid® (Streuli Pharma AG, Uznach, Schweiz)
- Spongostan (Biosense Webster, Diamond Bar, CA, USA)

- SuperT (AMCO International, Conshohocken, USA)
- Temp-Bond® (KerrHawe, Bioggio, Schweiz)
- Tetric® Flow (Ivoclar Vivadent AG, Schaan, Liechtenstein)

Abstract

TEUBNER E, ROHNER D, HAMMER B, PIETROBON N, LORENZON A, MARINELLO C P: **The interdisciplinary treatment of an edentulous maxilla with a marked resorption of the alveolar crest – A clinical report – Part I: The immediate fixed reconstruction** (in German). *Schweiz Monatsschr Zahnmed* 119: 351–362 (2009)

Edentulous patients wearing a conventional complete denture often request a fixed restoration for functional, esthetical and/

or psychosocial reasons. For these patients implant-supported fixed dental prostheses are a prosthetic means of choice. However, after years of edentulism often a marked resorption of the alveolar crest has taken place, asking for bone augmentation before implant placement. Thus, fixed implant reconstructions are time and cost intense and stressful for the patient.

This case report documents the immediate fixed reconstruction in the edentulous maxilla after ridge augmentation with a cortical cancellous bone graft from the iliac crest and implant placement. A CAD/CAM-system was used for implant planning and the fabrication of a drilling guide. The prosthetic reconstruction was inserted immediately after implant placement.

Literatur

- APARICIO C, OUAZZANI W, GARCIA R, AREVALO X, MUELA R, FORTES V: A prospective clinical study on titanium implants in the zygomatic arch for prosthetic rehabilitation of the atrophic edentulous maxilla with a follow-up of 6 months to 5 years. *Clin Implant Dent Relat Res* 8: 114–122 (2006)
- BALSHI S F, WOLFINGER G J, BALSHI T J: A prospective study of immediate functional loading, following the Teeth in a Day protocol: a case series of 55 consecutive edentulous maxillas. *Clin Implant Dent Relat Res* 7: 24–31 (2005)
- BEDROSSIAN E, RANGERT B, STUMPEL L, INDRESANO T: Immediate function with the zygomatic implant: a graftless solution for the patient with mild to advanced atrophy of the maxilla. *Int J Oral Maxillofac Implants* 21: 937–942 (2006)
- CAWOOD J I, HOWELL R A: A classification of the edentulous jaws. *Int J Oral Maxillofac Surg* 17: 232–236 (1988)
- CLAYMAN L: Implant reconstruction of the bone-grafted maxilla: review of the literature and presentation of 8 cases. *J Oral Maxillofac Surg* 64: 674–682 (2006)
- ESPOSITO M, GRUSOVIN M G, COULTHARD P, WORTHINGTON H V: Interventions for replacing missing teeth: treatment of perimplantitis. *Cochrane Database Syst Rev* 3: CD004970 (2006)
- GAPSKI R, WANG H L, MASCARENHAS P, LANG N P: Critical review of immediate implant loading. *Clin Oral Implants Res* 14: 515–527 (2003)
- LANG N P, JOSS A, ORSANIC T, GUSBERTI F A, SIEGRIST B E: Bleeding on probing. A predictor for the progression of periodontal disease? *J Clin Periodontol* 13: 590–596 (1986)
- MALO P, RANGERT B, NOBRE M: All-on-4 immediate-function concept with Branemark System implants for completely edentulous maxillae: a 1-year retrospective clinical study. *Clin Implant Dent Relat Res* 7 Suppl 1: S88–94 (2005)
- MARCHACK C B: An immediately loaded CAD/CAM-guided definitive prosthesis: a clinical report. *J Prosthet Dent* 93: 8–12 (2005)
- MÜHELMANN H R: Die physiologische und pathologische Zahnbeweglichkeit. *Schweiz Monatsschr Zahnmed* 61: 1–71 (1951)
- O'LEARY T J, DRAKE R B, NAYLOR J E: The plaque control record. *J Periodontol* 43: 38 (1972)
- SANNA A M, MOLLY L, VAN STEENBERGHE D: Immediately loaded CAD-CAM manufactured fixed complete dentures using flapless implant placement procedures: a cohort study of consecutive patients. *J Prosthet Dent* 97: 331–339 (2007)
- THOMASON J M, HEYDECKE G, FEINE J S, ELLIS J S: How do patients perceive the benefit of reconstructive dentistry with regard to oral health-related quality of life and patient satisfaction? A systematic review. *Clin Oral Implants Res* 18 Suppl 3: 168–188 (2007)
- TRIACA A, MINORETTI R, MERLI M, MERZ B: Periosteoplasty for soft tissue closure and augmentation in preprosthetic surgery: a surgical report. *Int J Oral Maxillofac Implants* 16: 851–856 (2001)
- VAN STEENBERGHE D, GLAUSER R, BLOMBACK U, ANDERSSON M, SCHUTYSER F, PETERSSON A, WENDELHAG I: A computed tomographic scanner-derived customized surgical template and fixed prosthesis for flapless surgery and immediate loading of implants in fully edentulous maxillae: a prospective multicenter study. *Clin Implant Dent Relat Res* 7 Suppl 1: S111–120 (2005)
- YERIT K C, POSCH M, HAINICH S, TURHANI D, KLUG C, WANSCHITZ F, WAGNER A, WATZINGER F, EWERS R: Long-term implant survival in the grafted maxilla: results of a 12-year retrospective study. *Clin Oral Implants Res* 15: 693–699 (2004)
- ZITZMANN N U, MARINELLO C P: Treatment plan for restoring the edentulous maxilla with implant-supported restorations: removable overdenture versus fixed partial denture design. *J Prosthet Dent* 82: 188–196 (1999)